自動受付と
電子カルテ導入につきまして

平素より当院をご利用頂き、ありがとうございます。急に涼しくなり、東京ではもうインフルエンザの学級閉鎖が発生したというニュースもありましたが、皆様もいかがお過ごしでしょうか。風邪などに、ご注意下さい。

当院に８月より自動受付けと電子カルテを導入しましたが、待ち時間が長くなり大変なご迷惑をおかけし、本当に申し訳ございません。２０１１年より診療報酬の電子化請求が義務化されましてから、病院も記録媒体の電子化が急速に進行し、ほとんどの大病院ではカルテの電子化が行われております。当院でも、少しでも会計の待ち時間が短縮されるように電子カルテの導入に踏み切りましが、入力に時間がかかったり電子カルテと会計ソフトがうまく連動しなかったりして、予想以上に診療・会計に手間と時間を要し、受診して頂いた皆様をより長時間お待たせしてしまう結果となりました。心から、お詫び申し上げます。改善できるところは早急に対応し、可能な限り待ち時間を短縮するように努力していきますので、ご理解のほどよろしくお願い致します。

また入り口の開錠時間につきましてもご意見を頂戴しましたが、防犯上の問題と外来の清掃の時間がとれないなどの事情がございまして、従来通りの午前７時開錠とさせて頂きました。皆様にできるだけ快適に受診して頂けるように、これからも職員一同努力してゆく所存です。今後とも、小松整形外科をどうかよろしくお願い申し上げます。

院長　中島　宏

膝の骨壊死(こつえし)について

過去のあっぷる通信には、膝関節のお話として、前十字靭帯（2005）、半月板（2008）、人工膝関節置換術（2013）、膝蓋骨（2014）を取り上げさせていただきました。今回は聞き慣れない言葉と思いますが、骨壊死（こつえし）について、お話したいと思います。

【30 年前の、とあるりんごの街の整形外科外来での会話】

〝先生、転んだ覚えもないのに、膝の内側がすごく痛くて、夜も眠れないんです！悪いものではないでしょうか？何とかしてください〟

〝わかりました。ちょっと見せてください。余り腫れてはないですね。じゃあ、レントゲン写真を撮ってみましょう。〟

〝先生、どうでしょうか？

〝レントゲンでは、膝の関節の隙間はよく開いていて、年齢的なすり減りはなく、異常ないですね。大丈夫ですから、痛み止めのお薬とシップでちょっと様子を見て下さい。〟

1 週間後

〝先生、全然よくなりません！〟

〝うーん？なんだろうなあ。よくわからないけど、膝に痛み止めの注射をしてみましょう。〟

と、ここまでは私が医者になった約 30 年前までのお話です。

【現在の、最近電子カルテ導入で評判の悪い、とあるK整形外科医院外来第２診察室での会話】
″先生、全然よくなりません！″
″それ程の痛みなら、骨壊死になりかけの疑いがあります。MRI検査をしてみましょう。すみませんが、診断がはっきりするまで、注射は我慢してください。″
MRI検査後、
″先生、どうでしょうか？。″
″原因がわかりました。今の状態は、骨壊死様病変と言って、骨の中の一部が一時的に脆くなる状態で、悪いものではありません。ただ、無理すると、骨の中がつぶれていくこともあるので、余り痛い膝に無理をかけてはいけませんよ。
この状態になった８割の方は自然に骨が硬くなり、痛みはとれますが、２割の方は骨がつぶれて、ひどい場合は手術になることもあります。″
ということで、壊死を辞書で引くと、「生体の組織や細胞が局所的に死滅すること」と書いてあり、腐りそうなイメージですが、決して腐るのではなく、骨の中に小さなヒビが入っている感じで、痛くなると考えてください。
下の図のように　レントゲン写真では骨に異常がない場合でも、MRI検査をすると骨の中で周りの骨と違って白く見える部分があります。これが骨壊死様状態で、なりかけに強い痛みを伴います。

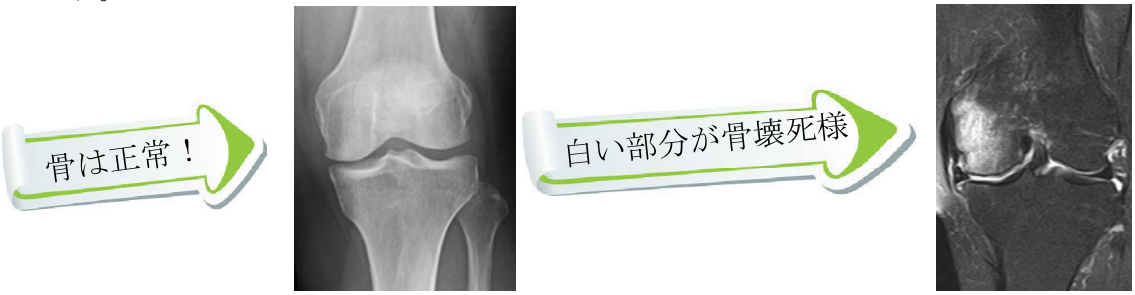

ほとんどは、徐々に白い部分が消えていき、痛みもなくなり治りますが、時に骨がつぶれることがあり、手術になる場合もあります。年齢的には60歳以上に多くみられますので、この年代の方で余りに強い痛みが続く場合は、要注意と考えています。

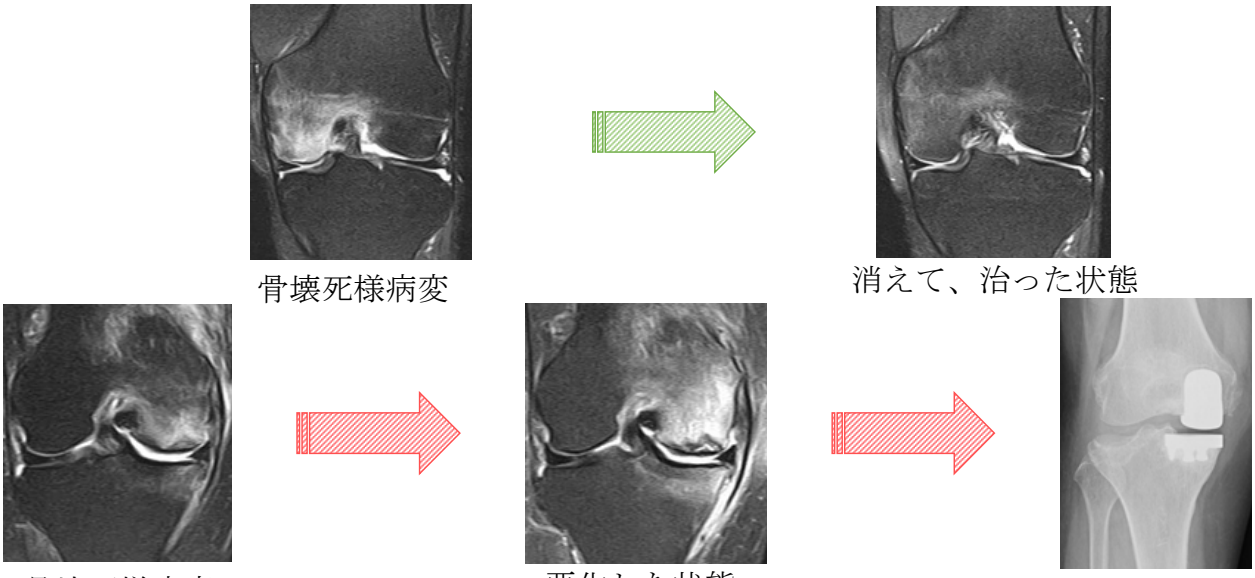

副院長　星　忠行