ホメオパシー

～代替医療の弊害～

８月の新聞紙上にホメオパシーの文字が大きく取り上げられました。
ホメオパシーとは代替医療の一種で、およそ２００年前にドイツのハーネマンという人が考え出した方法です。

この民間療法（代替医療）は植物や昆虫、鉱物などの人体に悪影響を与える物質を溶かして、物資の成分がなくなるまで限りなく薄めた溶液を砂糖玉にしみこませたものを飲み薬として使うものです。

ホメオパシーは一時は廃れていたのですが、第二次世界大戦後にヨーロッパで流行しています。日本にはないと思っていたのですが、新聞記事を読んで驚きました。自然分娩を信奉する一部の開業助産師が使っていたのです。

新生児はビタミンＫが不足すると頭蓋内出血を生じる危険があります。そのために生後１ヵ月までの間にビタミンＫシロップを３回与えます。しかし、ホメオパシーを信じている助産師はビタミンＫを与えずにレメディという砂糖玉を飲ませているのです。このために新生児頭蓋内出血を発生して死亡してしまった赤ちゃんがいます。今、助産師は訴えられ裁判になっています。

悪性リンパ腫を発病したある女性は、ホメオパシーを信じ込み家族の意見も受け付けずレメディだけを服用していました。症状が悪化し家族が無理やり病院に連れて行ったときは既に手遅れで亡くなってしまいました。

日本学術会議の会長は「科学的な根拠は明確に否定され、荒唐無稽である。使わないように。」という談話を発表しました。ちょっと下品ですが、子供の頃に「鼻糞丸めて万金胆、馬のなんとかうんぬん」などと戯れ歌を歌ったことがあります。ホメオパシーで使うレメディとはまさにこのようなものなのです。

それではなぜ効果のないものがヨーロッパで流行っているのでしょうか？理由はプラセボ効果（偽薬効果）です。信ずる者は救われるのたぐいで、効果が全くない物質でも「効く」と信じて飲めば効果があったように感じるのです。

本人が効いたと思えばいいではないかという人もいるかもしれません。しかし、悪性リンパ腫の女性のように、本来の治療を受ければ助かった人も本来の治療を受けないために手遅れになるなど大きな被害を生じるのです。

ホメオパシー以外にアロマテラピー、気功、瞑想療法、ハーブ療法、カイロプラクテックなど実に様々な代替医療（民間療法）があふれています。

藁にもすがりたい時もあるでしょう。しかし、自分だけの判断で民間療法にすがることはきわめて危険です。

かかりつけのお医者さんに十分相談してください。

理事長　小松　満

海外留学に行ってきます！

こんにちは。私が小松整形外科医院に勤務して 2 年半が過ぎましたが、10 月から 4 ヵ月間、スイスへ海外留学させていただくこととなりました。この 2 年半の間、『足の外来』を開き、足関節、足部を中心に診療させていただいてきました。2 年半やってみて、知識も技術もまだまだで、このまま続けていくことに限界を感じていました。

私は医者になってすぐに、『足の外科』の師匠に巡り会い、足に興味を持ち、勉強してきました。今でも、週 2 日、『東京の師匠』の元で勉強させていただいています。東京の師匠は日本の足の外科の分野では秀でた先生で、特に足関節鏡では世界的にもかなりのものと思います（ひいき目じゃなくて）。

しかし、一人の師匠に教わるより、2 人師匠がいた方がいいわけで、日本より海外の方が足の外科では歴史があり、留学させていただくこととなりました。

留学先は『東京の師匠』の勧めもあり、スイス、バーゼル大学の Beat. Hintermann 先生のもとに決めました。関節鏡は負けてないと思いますが、日本ではあまり行われていない人工足関節を積極的に行っており学ぶことは多いと思います。しっかり学んで一回りも二回りも大きくなって戻ってこようと思います。

私の留学のため 10 月から金曜日の午後の診療が手薄となり、皆様には非常にご迷惑をおかけいたします。戻りましたら得た知識、技術をしっかり還元したいと思いますので、ご容赦ください。それでは行ってきます。

医師　小松　史

小松　史（ふみと）
■医学博士
■日本整形外科学会専門医
■日本整形外科学会認定
　運動器リハビリテーション医
＜経歴＞
島根医科大学（現：島根大学）医学部卒業
島根大学医学部付属病院
県立広島病院
大田市立病院

“ひび”ってなぁに？

とあるＫ整形外科外来第２診察室での会話。

“昨日、家の階段で踏み外して、足がギクッとなり、腫れて痛いんですが？”
“じゃあ鈴木さん、骨が心配ですから、レントゲン写真を撮ってみましょう。”
数分後、
“先生、どうでしょうか？
“レントゲンには骨折線が見えますが、ズレはないので、湿布と包帯をして、痛みと腫れに対するお薬を飲んで様子をみれば大丈夫、治ります。”
“先生、ひびですか？”
“ひびと言えば、ひびですが、ズレのない骨折です”
“骨折ですかあ！！”
“ひびも骨折になります。”
“やっぱり、ひびですか、良かったあ！”



と、わかったようなわからないような会話が成立し終了。
ということで、今回は骨のけがについて、少しお話したいと思います。

私の独断と偏見で重症の順に４段階に分けてみました。
① 明らかな骨折：レントゲン写真で、医師も患者さんも誰が見ても骨がずれているのがわかる骨折
② ひび（ずれのない骨折）：レントゲン写真で、骨のずれはないので、医師にはわかるが患者さんには時にわかりにくい骨折
③ ひびと打撲の中間（不顕性骨折）：レントゲン写真では全く異常がなく、MRI 検査でのみ異常がわかるもの。
④ 打撲：いわゆる打ち身で検査での異常が全くないもの。
この中で、ギプス固定、手術など積極的な治療が必要になるのは①の場合のみで、②、③、④は極端に言えば放っておいても、そのうち治ります。
代表的な写真を紹介します。

① 上腕骨骨折　　腓骨骨折

術前

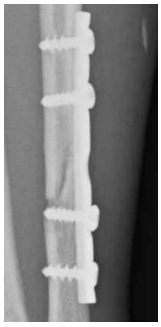

術後

抜釘後

② 脛骨骨折（ずれのない骨折）

レントゲン（亀裂）

MRI（亀裂）

③大腿骨不顕性骨折（ひびと打撲の中間）

レントゲン（正常）

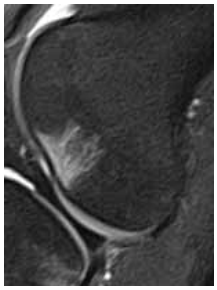

MRI（骨髄内の異常）

ということで、その後の外来での会話は、

“鈴木さん、これは不顕性骨折といって、ずれのない...”
“そんな説明いいから、早く痛みをとってくれよ！”
“す、すみません。”

副院長　星　忠行